BJGH Brazilian Journal of Global Health
Revista Brasileira de Saúde Global

Prótese endoscópica para tratamento de fístula gástrica no pós operatório da bariátrica

Louise Presotto[1], Millena Aparecida da Silva Santos[1], Victória Costa[1], Catarina Martins Ceroni Ivo[1], Maria Eduarda da Motta Fernandes Pagnoncelli[1], Elias Jirjoss Lias[2], Diego Ferreira de Andrade Garcia[3]

[1]Discentes do Curso de Medicina, Universidade Santo Amaro, Unisa, São Paulo/SP, Brasil
[2]Preceptor da Universidade Santo Amaro, Unisa, São Paulo/SP, Brasil
[3]Mestre e doutor em medicina pela Faculdade de Ciências Médicas da Santa Casa de São Paulo, São Paulo/SP, Brasil

RESUMO

OBJETIVO

Analisar a utilização de prótese endoscópica para tratamento de fístula gástrica no pós operatório de cirurgias bariátricas, avaliando a presença de complicações, além do tipo de abordagem cirúrgica e *stents* utilizados.

MÉTODOS

Realizou-se uma revisão sistemática, seguindo o protocolo PRISMA. A busca dos artigos científicos foi conduzida nas bases de dados *online PubMed*, Biblioteca Virtual em Saúde (BVS) do Ministério da Saúde e *Cochrane Library*, considerando um intervalo de 10 anos (2013-2023). Foram incluídos estudos disponíveis em texto completo nos idiomas português e/ou inglês, abrangendo ensaios clínicos, revisões de literatura, relatos de caso e outros formatos relevantes ao tema investigado.

RESULTADOS

Os estudos analisados indicaram que diferentes abordagens cirúrgicas são empregadas no tratamento da obesidade, com destaque para a *Sleeve* e o *Bypass* em Y de *Roux*. Entre as estratégias adotadas para o manejo das complicações pós-operatórias, a utilização de *stents* endoscópicos mostrou-se uma alternativa relevante, especialmente em casos de vazamentos e fístulas. Diante disso, reforça-se a importância do acompanhamento adequado desses pacientes para minimizar complicações como migração, perfuração e intolerância às próteses. Além disso, os achados ressaltam o papel da cirurgia bariátrica na promoção da perda de peso sustentada e na redução de comorbidades associadas, consolidando-se como uma estratégia de primeira linha no tratamento da obesidade grave.

CONCLUSÕES

Foi demonstrado que a abordagem endoscópica se apresenta como uma opção para tratamento de complicações, evitando intervenções cirúrgicas e alcançando alta efetividade, sendo o *Stent* Metálico Autoexpansível (SEMS) o mais utilizado, não havendo relação entre o tipo de procedimento e a necessidade de *stent*.

DESCRITORES

Cirurgia bariátrica; Fístula gástrica;Tratamento.

Autor correspondente:
Louise Presotto
Curso de Medicina, Universidade Santo Amaro, Unisa, São Paulo/SP
R. Prof. Enéas de Siqueira Neto, 340 - Jardim das Imbuias, São Paulo - SP, 04829-300
E-mail: lou.presotto@gmail.com.
ORCID ID: https://orcid.org/0009-0009-3760-6827.

Copyright: This is an open-access article distributed under the terms of the Creative Commons.

Attribution License, which permits unrestricted use, distribution, and reproduction in any medium, provided that the original author and source are credited.

DOI:

INTRODUÇÃO

A obesidade é definida como o acúmulo excessivo ou anormal de gordura no corpo, sendo diagnosticada quando o Índice de Massa Corporal (IMC) é maior ou igual a 30 kg/m². De acordo com a Organização Mundial da Saúde (OMS), o sobrepeso e a obesidade são o quinto maior risco de morte global, associados a doenças cardiovasculares, diabetes, distúrbios musculoesqueléticos, apneia do sono e algumas formas de câncer.[1] Nas últimas décadas, a obesidade tornou-se um problema de saúde pública global, sendo considerada uma epidemia em países como os Estados Unidos.[2,3] No Brasil, a Pesquisa Vigitel (2019) revelou um aumento de 72% na incidência da obesidade entre 2006 e 2019, passando de 11,8% para 20,3%.[4]

Os tratamentos para a obesidade variam entre mudanças no estilo de vida, uso de medicações e intervenção cirúrgica.[5] Embora o progresso com tratamentos comportamentais e medicamentosos seja limitado, a cirurgia bariátrica tem mostrado eficácia crescente, promovendo perda de peso, remissão de comorbidades, redução da mortalidade e melhoria da qualidade de vida.[6] A evolução tecnológica, como a videolaparoscopia, tornou a cirurgia bariátrica mais segura e eficaz.[7] Apesar disso, a mesma apresenta indicações específicas para a intervenção.[8] As indicações cirúrgicas incluem IMC acima de 40 kg/m² ou IMC entre 35 e 40 kg/m² com comorbidades, além de idade entre 18 e 65 anos e IMC estável por dois anos com falha em tratamentos dietéticos anteriores.[9]

As principais técnicas bariátricas atuais são a gastrectomia vertical (SG) (*Sleeve*) e o *bypass* gástrico em Y de *Roux* (RYGB).[10,11] O *bypass*, considerado padrão-ouro, trata o excesso de gordura corporal e comorbidades associadas, como diabetes tipo II.[12] A técnica envolve a formação de uma pequena bolsa gástrica separada do restante do estômago, com uma ressecção atingindo o jejuno proximal, criando o Y de *Roux*. Já o *Sleeve* consiste na remoção da maior parte da grande curvatura do estômago, sendo também eficaz no tratamento da obesidade e suas comorbidades.[13]

Apesar da eficácia da cirurgia bariátrica, ela não está isenta de complicações. Segundo Morais *et al*. (2022), complicações pós-operatórias incluem estenose anastomótica, fístula gastro-gástrica, hérnias internas, refluxo gastroesofágico (DRGE) e síndrome de *dumping*. A fístula gástrica é a complicação mais comum, com incidência de 0,5 a 3%, enquanto a embolia pulmonar é a principal causa de óbito, com incidência de 0,4 a 3,1%.[14]

A fístula gástrica surge devido a uma manutenção atípica do contato entre a bolsa gástrica e o estômago e pode ocorrer devido à iatrogenia, deiscência anastomótica, tipo de procedimento realizado, úlcera marginal ou profunda, erosão de corpo estranho e predisposição natural da porção do estômago em se deslocar para se conectar à parte excedente. Podem se manifestar a partir da inadequada perda ou ganho de peso, surgimento de ulcerações, dor abdominal, formação de estenoses e presença de sangramento recorrente.[15]

O tratamento inicial da fístula envolve inibidores de bomba de prótons e sucralfato, com resolução em 37% dos casos, mas quando os sinais e sintomas persistem é recomendado tratamento cirúrgico ou endoscópico para fechamento ou exérese. Nesses casos, as técnicas possíveis são: laparoscopia, ressecção do remanescente gástrico e medidas endoscópicas.[15]

Nos casos de tratamento endoscópico, a prótese autoexpansível consiste em uma das principais técnicas. Inicialmente desenvolvida para fístulas malignas e perfurações esofágicas, essa técnica passou a ser utilizada também para fístulas pós-operatórias, criando uma barreira mecânica que permite suporte nutricional hiperproteico oral, enquanto o trajeto fistuloso está cicatrizando.[16]

Com o aumento da obesidade, as cirurgias bariátricas tornaram-se mais frequentes. No entanto, a fístula gástrica permanece uma complicação relevante e pouco estudada, sem consenso em seu tratamento. Este trabalho tem como proposta de estudo analisar a utilização de prótese endoscópica para tratamento de fístula gástrica no pós operatório de cirurgias bariátricas, avaliando a presença de complicações, além do tipo de abordagem cirúrgica e *stents* utilizados.

MÉTODOS

Trata-se de revisão sistemática que seguiu os critérios PRISMA. A pergunta PICO, que envolve a busca ativa através da população (P), intervenção (I), comparação (C) e resultado (O) foi: " Em pacientes com fístula gástrica após cirurgia bariátrica (P), como o uso de prótese endoscópica (I) se compara a tratamentos alternativos (C) em relação à taxa de fechamento da fístula e complicações (O)?" A busca dos artigos científicos foi realizada nas bases de dados *MEDLINE* via *PubMed*, *LILACS* e *MEDLINE* via BVS e *Cochrane Library* com data de publicação entre os anos de 2013 e 2023. Foram analisados ensaios clínicos, ensaios pictóricos, revisões de literatura, relatos de casos, entre outros que abordassem o tema de acordo com o objetivo da pesquisa e que estavam disponíveis *online* em texto completo de forma gratuita nos idiomas inglês e/ou português.

Para todas as bases de dados referidas os descritores utilizados para a identificação dos artigos foram: "Fístula Gástrica", "Cirurgia Bariátrica", "Treatment" com o operador booleano "AND" e "OR" em inglês e português, com a seguinte disposição: "(Fístula Gastrica OR Gastric Fistula) AND (Cirurgia Bariátrica OR Bariatric Surgery) AND (Tratamento OR Treatment)".

Os artigos resultantes das três bases de dados foram tabulados em documento *Excel*, agrupados em planilhas de acordo com a plataforma de pesquisa e, à medida em que foram encontrados, as informações foram disponibilizadas pela plataforma no formato CVS. Posteriormente, em outra planilha, os artigos foram organizados em ordem alfabética de acordo com o título, para que dessa forma fosse possível a retirada de duplicatas, a qual foi realizada manualmente. Entre os artigos restantes foram escolhidos aqueles que se referiram, em seu título ou resumo, à sintomas de complicações da cirurgia bariátrica. Em sequência foram selecionados, por meio da leitura detalhada do resumo e dos métodos, os estudos que apresentassem, como população de pesquisa, pessoas que tiveram complicações após a cirurgia bariátrica e foram tratadas com *stent*.

RESULTADOS

A figura 1 mostra o fluxograma de seleção dos artigos no formato PRISMA:

Figura 1 - Fluxogama

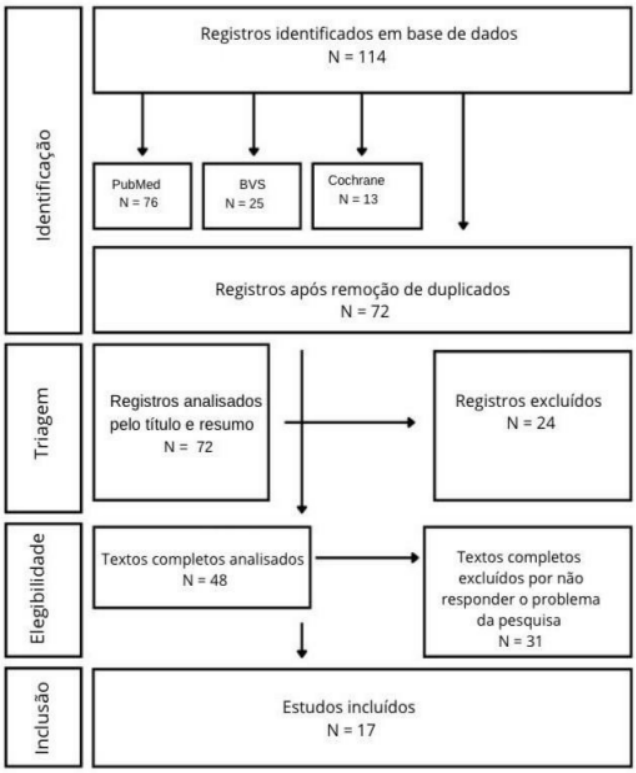

Fonte: (Autores, 2025)

O quadro 1 apresenta uma análise de diferentes estudos sobre o uso de *stents* metálicos autoexpansíveis, em pacientes.

Ele está dividido em três colunas principais: autor, número de pacientes e complicações (n). As análises dos dados tiveram como foco o número de pacientes. Os estudos variam amplamente no número de participantes, indo de 12 a 493 pacientes. Isso indica que algumas pesquisas foram feitas com amostras menores, enquanto outras analisaram um número mais significativo de casos. Referente às complicações relatadas, no quadro 1 é possível observar as diversas complicações associadas ao uso do dispositivo, incluindo: migração do *stent* (a mais frequente), perfuração, sangramento (leve e grave), disfagia (dificuldade para engolir), refluxo, estenose esofágica (estreitamento do esôfago) e intolerância grave ao dispositivo.

Quadro 1 - Relação entre número de paciente e complicaçõs relatadas por estudo

Autor	Número de pacientes	Complicações (n)
Freedman et al. (2013)	35	Migração (8)
El Mourad et al. (2013)	47	Migração (7), perfuração (1)
Alazmi et al. (2014)	17	Sangramento menor (2), disfagia (3), migração (1)
Murino et al. (2015)	91	Estenose esofágica (13), migração (7), perfuração (7)
Fishman et al. (2015)	26	Migração (7), sangramento grave (1), intolerância grave (4)
Périssé et al (2015)	29	Migração (7), aderência (2), intolerância (1), hemorragia (1)
Southwell et al. (2016)	21	Migração (10), intolerância grave (5), estenose esofágica (2)
Van et al (2016)	12	Migração (8)
Shehab et al (2016)	22	Migração (4), dor retroesternal e vômitos (20)
Joo et al (2017)	21	Migração, perfuração, sangramento menor, disfagia, sangramento grave, intolerância grave, estenose esofágica
Shoar et al (2017)	195	Migração, estenose
Krishnan et al (2019)	37	Migração, refluxo
Baptista et al (2019)	43	Não informada
Ferraz et al (2019)	21	Não informada
Vedantam et al (2020)	35	Migração
Rogalsk et al (2021)	493	Migração (113)
Jaruvongvanich et al (2021)	25	Não informada

Fonte: (Autores, 2025)

O quadro 2 apresenta um resumo de estudos sobre o uso de *stents* em pacientes submetidos à cirurgia bariátrica. Ele contém as seguintes informações principais: autor e ano, lista com os estudos incluídos; número de pacientes, quantidade de participantes em cada estudo, tipo de *stent*, indicando se o *stent* utilizado foi *Stent* Metálico Autoexpansível (SEMS), *Stent* Metálico Autoexpansível com Cobertura Parcial (PSEMS), *Stent* Plástico Autoexpansível (SEPS), *Stents* Metálicos Autoexpansíveis Personalizados em Manga (S-SEMS) ou se não foi informado; tipo de cirurgia bariátrica, especificando os diferentes tipos de cirurgias bariátricas realizadas nos pacientes, como RYGB, SG, LAGB (banda gástrica ajustável laparoscópica), entre outras; a duração do *stent* (tempo médio de permanência do *stent* em dias). Em alguns casos, a informação não foi fornecida; por fim, a taxa de sucesso clínico, indicada pelo percentual de sucesso do tratamento com *stent* em cada estudo, expressa como porcentagem e fração (número de pacientes com sucesso/número total de pacientes).

O quadro 2 resume a eficácia dos *stents* em diferentes cenários pós-cirurgia bariátrica, destacando variações nos tipos de procedimentos e na taxa de sucesso.

Foram avaliados 17 estudos, totalizando 1.170 pacientes. No entanto, um desses estudos, com 21 pacientes, não especificou o tipo de cirurgia realizada, resultando em uma análise detalhada de 1.158 pacientes. Nesta análise, a soma do número de pacientes que realizaram RYGB foi 312 (26,94%); a soma para SG foi 819 (70,72%); para BPD (desvio biliopancreático), 2 (0,17%); para LAGB, 11 (0,95%); para LMGB (mini bypass gástrico laparoscópico), 3 (0,26%); para DS (interruptor duodenal), 3 (0,26%); para BPD-DS (derivação biliopancreática com troca duodenal), 2 (0,17%); para MFP (procedimentos diversos do intestino anterior), 4 (0,35%); por fim, 1 paciente (0,08%) realizou VBG (gastroplastia vertical grampeada); e 1 paciente (0,08%) realizou GJ (gastrojejunostomia).

Quadro 2 - Relação entre número de pacientes, tipo e duração do Stent utilizado e taxa de sucesso clínico por estudo analisado

Autor	Nº de pacientes	Tipo de stent	Tipo de Cirurgia Bariátrica	Duração do stent (dias)	Taxa de sucesso clínico % (n/n)
Freedman et al. (2013)	35	Não informado	RYGB (35)	≤14 dias em 80%	86% (30/35)
El Mourad et al. (2013)	47	PSEMS	SG (24), RYGB (12), LAGB (4), LMGB (3), BPD (2), DS (1)	45	87% (41/47)
Alazmi et al. (2014)	17	SEMS/SEPS	SG (17)	42	76% (13/17)
Murino et al. (2015)	91	PSEMS	SG (55), RYGB (36)	69	81% (74/91)
Fishman et al. (2015)	26	S-SEMS	SG (26)	28	65% (17/26)
Périssé et al (2015)	29	Não informado	SG (23), RYGB (6)	63 dias	86,21% (25/29)
Southwell et al. (2016)	21	PSEMS	SG (21)	≤14 dias em 67 %	95% (20/21)
Van et al (2016)	12	SEMS	SG (7), RYGB (5)	Não informado	75% (9/12)
Shehab et al (2016)	22	SEMS	SG (13), RYGB (9)	42-56 dias	100% (22/22)
Joo et al (2017)	21	SEMS, PSEMS, SEPS, S-SEMS	SG, RYGB, LAGB ,LMGB, BPD, DS.	21-70 dias	Não informada
Shoar et al (2017)	195	Não infdormado	SG (195)	Não informado	Não informada
Krishnan et al (2019)	37	Não informado	SG (16), RYGB (15), DS (2), MFP (4)	44 dias	94,59% (35/37)
Baptista et al (2019)	43	SEMS (35)	SG (31), RYGB (12)	Aproximadamente 35 dias	90,7% (39/43)
Ferraz et al (2019)	21	Não informado	SG (19) , LAGB (2)	Máximo de 28 dias	95% (20/21)
Vedantam et al (2020)	35	Não informado	SG (15), RYGB (13), LAGB (5), VBG (1) , GJ (1)	Não informado	Não informada
Rogalsk et al (2021)	493	SEMS	SG (344), RYGB (159)	42-56 dias	92% (454/493)
Jaruvongvanich et al (2021)	25	Não informado	SG (13), RYGB (10) BPD-DS (2)	Não informado	80% (20/25)

Fonte: (Autores, 2025)

DISCUSSÃO

Os *stents* endoscópicos são valiosos para tratar complicações bariátricas, evitando a necessidade de cirurgia adicional e reduzindo o risco de reintervenção. Estudos indicam alta taxa de sucesso no uso de *stents* para vazamentos, estenoses e perfurações, com baixo risco de complicações.[35]

Vinte e dois pacientes foram tratados para vazamentos após cirurgia bariátrica com 30 *stents*, com sucesso na inserção e remoção. O fechamento foi obtido em 13 pacientes após um procedimento e em 18 pacientes após vários, com uma média de 1,4 *stents* e 2,8 procedimentos por paciente. Quatro pacientes apresentaram migração de *stents*, resolvida com sucesso. As complicações incluíram dor, vômitos, sangramento, perfuração e estenose esofágica. Duas mortes ocorreram, uma delas relacionada ao *stent*, por sangramento. Os Mega *stents* mostraram-se eficazes no tratamento de vazamentos, especialmente com clipes OTSC (over-the-scope clips), reduzindo a necessidade de múltiplos procedimentos. Os clipes OTSC são dispositivos endoscópicos usados para fechar lesões no trato gastrointestinal, como fístulas, perfurações e vazamentos pós-cirúrgicos. Eles são colocados por meio de um endoscópio e oferecem um fechamento mais forte e duradouro em comparação com os clipes convencionais.[18,19]

Esses clipes são especialmente úteis no tratamento de complicações após cirurgias bariátricas, ajudando a reduzir a necessidade de múltiplos procedimentos e promovendo uma cicatrização mais eficaz. Eles funcionam como uma espécie de grampo de alta resistência, comprimindo os tecidos e promovendo a oclusão do defeito.[20,21]

A fixação dos *stents* pode ser dividida em proximal e distal, sendo que o uso de clipes minimizou a migração dos dispositivos. No entanto, estudos futuros podem explorar o uso de sutura como uma alternativa potencialmente mais eficaz na fixação dos *stents*. Não houve correlação entre o tipo de complicação e a migração dos *stents*, assim como não se observou aumento no risco de migração entre os diferentes tipos de cirurgia bariátrica analisados.[35]

Ensaios clínicos randomizados são necessários para estabelecer o melhor protocolo no tratamento de fístulas gástricas pós-bariátricas. Além disso, a endoscopia desempenha um papel essencial no manejo das complicações pós-bariátricas, e a colaboração estreita entre endoscopistas e cirurgiões bariátricos pode contribuir significativamente para o aumento das taxas de sucesso dos procedimentos endoscópicos.[35]

A utilização de *stents* endoscópicos tem se mostrado uma abordagem eficaz no manejo de complicações pós-cirurgia bariátrica, especialmente no tratamento de fístulas gástricas. No entanto, a escolha do tipo de *stent* é um fator determinante para o sucesso do procedimento, influenciando diretamente a taxa de fechamento da fístula e a ocorrência de complicações.[18-20,22,35]

Entre os artigos encontrados, foram mencionados diferentes tipos de stents utilizados no contexto pós-bariátrico, como os que serão mencionados a seguir.[18,20,22, 25-29,32,33]

SEMS, amplamente empregado no tratamento de obstruções gastrointestinais, é composto por uma malha metálica flexível que se expande ao ser posicionado. Nos estudos analisados, o SEMS foi o mais utilizado, sendo considerado o de preferência na maioria dos casos.

PSEMS, apresenta uma cobertura parcial, geralmente feita de polímero ou outro material, com o objetivo de reduzir a migração e melhorar a aderência às paredes do trato gastrointestinal.

SEPS, diferentemente dos metálicos, são compostos por materiais plásticos flexíveis e podem ser indicados em situações onde os metálicos não são a melhor opção.

S-SEMS, projetados para casos específicos, personalizados, possuem uma cobertura em formato de manga, feita de diferentes materiais, como polímeros, melhorando a fixação e minimizando a migração.

Embora o uso de *stents* seja uma estratégia eficaz, a colocação dessas próteses pode estar associada a complicações, incluindo deslocamento/migração, obstrução do trato gastrointestinal, infecção, reações adversas, falha no fechamento da fístula, perfuração, aderência, sangramento (leve ou grave), disfagia, estenose esofágica e refluxo. A incidência dessas complicações pode variar de acordo com fatores como o tipo de cirurgia, a complexidade da fístula e a experiência do profissional responsável pelo procedimento.[37,38]

CONCLUSÃO

Este estudo analisou a utilização de próteses endoscópicas no tratamento de fístulas gástricas decorrentes de cirurgias bariátricas. Os resultados evidenciaram que os *stents* endoscópicos são uma abordagem eficaz para o manejo dessa complicação, apresentando altas taxas de sucesso clínico e redução na necessidade de novas intervenções cirúrgicas. No entanto, foram observadas complicações como migração dos *stents*, perfurações e intolerância, ressaltando a importância de um acompanhamento cuidadoso.

Os achados reforçam a endoscopia como uma alternativa eficiente e minimamente invasiva para o tratamento de fístulas gástricas. Para otimizar os resultados e minimizar complicações, é fundamental que estudos futuros explorem melhorias nas técnicas e estratégias de manejo, com foco na padronização de protocolos que garantam maior segurança e eficácia clínica.

REFERÊNCIAS

1. Shukla A, Kumar K, Singh A. Association between obesity and selected morbidities: A study of BRICS countries. PLoS One. 2014;9(4):e94433.
2. Perez-Campos E, Mayoral LC, Andrade G, Mayoral EC, Huerta T, Canseco S, *et al*. Obesity subtypes, related biomarkers & heterogeneity. Indian J Med Res. 2020;151(1):11.
3. Bray GA. Evaluation of obesity. Postgrad Med. 2003;114(6):19–38.
4. Brasil. Ministério da Saúde. Vigilância de fatores de risco e proteção para doenças crônicas por inquérito telefônico: estimativas sobre frequência e distribuição sociodemográfica de fatores de risco e proteção para doenças crônicas nas capitais dos 26 estados brasileiros e no Distrito Federal em 2019 [Internet]. Brasília: Ministério da Saúde, 2020 [citado em 2025 jan. 25]. Disponível em: https://abeso.org.br/wpcontent/uploads/2021/07/vigitel_brasil_2019_vigilancia_fatores_risco-1-2.pdf.
5. Wolfe BM, Kvach E, Eckel RH. Treatment of Obesity. Circulation Research [Internet]. 2016 May 27;118(11):1844–55. Available from: https://dx.doi.org/10.1161%2FCIRCRESAHA.116.307591.
6. Buchwald H, Oien DM. Metabolic/Bariatric Surgery Worldwide 2008. Obesity Surgery. 2009 Nov 3;19(12):1605–11.
7. Encinosa WE, Bernard DM, Du D, Steiner CA. Recent Improvements in Bariatric Surgery Outcomes. Medical Care. 2009 May;47(5):531–5.
8. Landecho MF, Valentí V, Moncada R, Frühbeck G. Eligibility and Success Criteria for Bariatric/Metabolic Surgery. Advances in experimental medicine and biology [Internet]. 2017;960:529–43. Available from: https://pubmed.ncbi.nlm.nih.gov/28585215/.
9. Quem pode fazer a cirurgia bariátrica e metabólica? [Internet]. SBCBM. 2019. Available from: https://www.sbcbm.org.br/quem-pode-fazer-cirurgia-bariatrica-e-met abolica/.
10. Ferraz AC, Josemberg. Cirurgia digestiva: técnica cirúrgica e trauma. São Paulo: Thieme Revinter Publicações; 2015.
11. Andreasson K, Videhult P. Gastrisk bypass eller sleeve-gastrektomi – vilken är bäst? Lakartidningen. 2017;114:ER3H.
12. Torgersen Z, Osmolak A, Forse RA. Sleeve gastrectomy and Roux En Y gastric bypass. Current Opinion in Endocrinology, Diabetes & Obesity. 2014 Oct;21(5):352–7.
13. MANUAL ABLS ADVANCED BARIATRIC LIFE SUPPORT CURSO DE EMERGÊNCIAS BARIÁTRICAS [Internet]. [cited 2024 Sep 20]. Available from: https://www.sbcbm.org.br/wp-content/uploads/2023/10/ebook-abls.pdf.
14. Morais MEFF, Bullos BS, Morais MIFF, Farias IO. Complicações pós-operatórias imediatas e tardias de cirurgias bariátricas: uma revisão de literatura. Rev Eletrônica Acervo Médico. 2022;7:e10038.
15. Périsé LG.Tratamento endoscópico das fístulas após gastrectomia vertical e bypass gástrico em Y de Roux Artigo Original Artigo Original Artigo Original Artigo Original Artigo Original. [cited 2023 Jul 31]; Available from: https://www.

scielo.br/j/rcbc/a/qzVPWhnyqPbkVrM7ZpFdrcx/?lang=pt&-form at=pdf.
16. Stol A, Gugelmin G, Lampa-Junior VM, Frigulha C, Selbach RA. Complicações e óbitos nas operações para tratar a obesidade mórbida. ABCD Arquivos Brasileiros de Cirurgia Digestiva (São Paulo) [Internet]. 2011 Dec [cited 2022 Mar 31];24(4):282–4. Available from: https://www.scielo.br/j/abcd/a/BSryw3rn7gTXjP5Vw4Ctv4H/abstract /?lang=pt.
17. Moher D, Liberati A, Tetzlaff J, Altman DG. Preferred Reporting Items for Systematic Reviews and Meta-Analyses: the PRISMA Statement. PLoS Medicine. 2009 Jul 21;6(7).
18. Shehab H, Hakky S, Gawdat K. An endoscopic strategy combining mega stents and over-thescope clips for the management of post-bariatric surgery leaks and fistulas. Surg Endosc. 2015;26(5):941–8.
19. Shoar S, Poliakin L, Khorgami Z, Rubenstein R, El-Matbouly M, Levin JL, *et al*. Efficacy and Safety of the Over-the-Scope Clip (OTSC) System in the Management of Leak and Fistula After Laparoscopic Sleeve Gastrectomy: a Systematic Review. Obesity Surgery. 2017 Mar 28;27(9):2410–8.
20. Rogalski P, Swidnicka-Siergiejko A, Wasielica-Berger J, Zienkiewicz D, Wieckowska B, Wroblewski E, *et al*. Endoscopic management of leaks and fistulas after bariatric surgery: a systematic review and meta-analysis. Surgical Endoscopy. 2020 Feb 27;35(3):1067–87.
21. Veeravich J, Matar R, Storm AC, Beran A, Konstantinos Malandris, Maselli DB, *et al*. Endoscopic management of refractory leaks and fistulas after bariatric surgery with long--term follow-up. Surgical Endoscopy and Other Interventional Techniques. 2020 Jun 18;35(6):2715– 23.
22. Baptista A, Hourneaux MD, Jirapinyo P, Hourneaux ME, Gelrud A, Kahaleh M, *et al*. Efficacy of the cardiac septal occluder in the treatment of post-bariatric surgery leaks and fistulas. Gastrointestinal endoscopy [Internet]. 2019 Apr;89(4):671-679.e1. Available from: https://pubmed.ncbi.nlm.nih.gov/30529441/.
23. Ferraz ÁA, Feitosa PH, Santa-Cruz F, Aquino MA, Dompieri LT, Santos EM, *et al*. Gastric Fistula After Sleeve Gastrectomy: Clinical Features and Treatment Options. Obesity surgery [Internet]. 2021 Mar;31(3):1196–203. Available from: https://pubmed.ncbi.nlm.nih.gov/33222105/.
24. Freedman J, Jonas E, Näslund E, Nilsson H, Marsk R, Stockeld D. Treatment of leaking gastrojejunostomy after gastric bypass surgery with special emphasis on stenting. Surgery for obesity and related diseases: official journal of the American Society for Bariatric Surgery [Internet]. 2013;9(4):554–8. Available from: https://pubmed.ncbi.nlm.nih.gov/22543198/.
25. El Mourad H, Himpens J, Verhofstadt J. Stent treatment for fistula after obesity surgery: results in 47 consecutive patients. Surg Endosc. 2013;27(3):808–16.
26. Alazmi W, Al-Sabah S, Ali DA, Almazeedi S. Treating sleeve gastrectomy leak with endoscopic stenting: the kuwaiti experience and review of recent literature. Surgical Endoscopy. 2014 Jun 20;28(12):3425–8.
27. Murino A, Arvanitakis M, Le MO, Blero D, Devière J, Eisendrath P. Effectiveness of endoscopic management using self--expandable metal stents in a large cohort of patients with postbariatric leaks. Obes Surg. 2015;25(9):1569–76.
28. Fishman S, Shnell M, Gluck N, Meirsdorf S, Abu-Abeid S, Santo E. Use of sleevecustomized self-expandable metal stents for the treatment of staple-line leakage after laparoscopic sleeve gastrectomy. Gastrointest Endosc. 2015;81(5):1291–4.
29. Southwell T, Lim TH, Ogra R. Endoscopic therapy for treatment of staple line leaks postlaparoscopic sleeve gastrectomy (LSG): experience from a large bariatric surgery centre in New Zealand. Obes Surg. 2016;26(6):1155–62.
30. Vedantam S, Roberts J. Endoscopic stents in the management of bariatric complications: our algorithm and outcomes. Obes Surg. 2020;30(3):1150– 8.
31. Krishnan V, Hutchings K, Godwin A, Wong JT, Teixeira J. Long-term outcomes following endoscopic stenting in the management of leaks after foregut and bariatric surgery. Surg Endosc. 2019;33(8):2691–5.
32. Van WM, Milliano MM, Nienhuijs SW, Friederich P, Gilissen LP. A specifically designed stent for anastomotic leaks after bariatric surgery: experiences in a tertiary referral hospital. Obes Surg. 2016;26(8):1875–80.
33. Moon KJ. Endoscopic Approach for Major Complications of Bariatric Surgery. 2017 Jan 30;50(1):31–41.
34. Shoar S, Hosseini FS, Gulraiz A, Ikram W, Javed M, Naderan M, *et al*. Intrathoracic gastric fistula after bariatric surgery: a systematic review and pooled analysis. Surgery for Obesity and Related Diseases: official Journal of the American Society for Bariatric Surgery [Internet]. 2021 Mar 1;17(3):630–43. Available from: https://pubmed.ncbi.nlm.nih.gov/33334678/.
35. Kumbhari V, Roux CW, Cohen RV. Endoscopic Evaluation and Management of Late Complications After Bariatric Surgery: a Narrative Review. Obesity Surgery. 2021 Jul 30;31(10):4624–33.
36. Kassir R, Debs T, Blanc P, Gugenheim J, Ben AI, Boutet C, *et al*. Complications of bariatric surgery: Presentation and emergency management. International Journal of Surgery. 2016 Mar;27:77–81.
37. McCarty TR, Kumar N. Revision bariatric procedures and management of complications from bariatric surgery. Dig Dis Sci. 2022;67(5):1688–701.
38. Martini F, Iannelli A, Treacy P, Sebastianelli L, Schiavo L. Perioperative complications of sleeve gastrectomy: Review of the literature. Journal of Minimal Access Surgery. 2019;15(1):1.